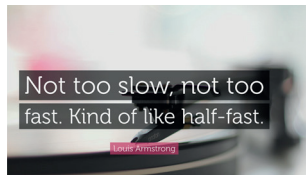

In questo numero

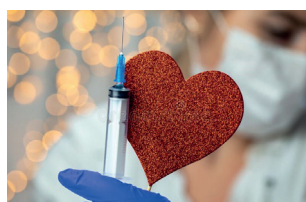
EDITORIALI



Not too slow, not too fast... un ritornello di Louis Armstrong

Parliamo invece del momento di esecuzione della coronarografia nei pazienti con sindrome coronarica acuta senza sopraslivellamento del tratto ST, delle diverse indicazioni delle varie linee guida e delle "sfumature" che le differenziano. Mentre nel rischio molto alto Europa, America e Italia sono concordi, *Adriano Murrone et al.* sottolineano le differenti indicazioni nei

pazienti ad alto rischio. Le definizioni sono diverse, le indicazioni alla coronarografia entro 24h passano dal "raccomandato" per le linee guida europee al "ragionevole" per quelle americane che, analogamente al position paper ANMCO, sembrano più propense a coniugare l'evidenza scientifica con le opportunità organizzative. Quindi come suggeriva Louis Armstrong... *kind of like half-fast.* •

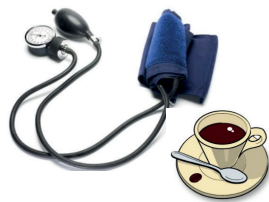

Un motivo in più per raccomandare la vaccinazione antinfluenzale

L'associazione tra influenza e rischio di eventi coronarici, in particolare infarto miocardico acuto, è nota da quasi un secolo. Molto più recenti sono le evidenze a favore di un ruolo protettivo della vaccinazione antinfluenzale nei confronti degli eventi coronarici nei soggetti ad alto rischio cardiovascolare e dopo sindrome coronarica acuta. Il più recente e il più ampio dei trial clinici randomizzati a supporto di tale evidenza è lo studio IAMI, oggetto dell'interessante editoriale di *Gloria Coutsoumbas e Giuseppe Di Pasquale*. Il trial ha dimostrato efficacia e sicurezza del vaccino antinfluenzale

con una significativa riduzione di morte, infarto e trombosi di stent a 12 mesi e assenza di effetti indesiderati di rilievo in pazienti con recente sindrome coronarica acuta. Lo studio IAMI rinforza le evidenze derivate da precedenti trial clinici di minori dimensioni e da numerosi studi osservazionali. La vaccinazione antinfluenzale è da tempo raccomandata dalle linee guida internazionali in tutti i pazienti con malattia cardiovascolare, ma la diffusione di questa pratica è purtroppo ancora subottimale. C'è da augurarsi che dopo questo studio l'importanza della vaccinazione antinfluenzale venga tenuta in conto dal cardiologo al pari delle altre misure di prevenzione cardiovascolare. •


RASSEGNE



Caffè, ipertensione e malattie cardiovascolari

Pare che il caffè sia la bevanda più diffusa in tutto il mondo, ovviamente dopo l'acqua. Siamo stati tutti educati al principio che il caffè andrebbe evitato, o molto limitato, nei soggetti ipertesi (e non solo) in quanto in grado di aumentare in misura importante la pressione arteriosa. Al contrario, questa interessante rassegna di *Claudio Borghi e Alessio Bragagni* ci dimostra che il caffè contiene, oltre alla caffeina, tantissime sostanze chimiche,

alcune delle quali potenzialmente utili alla salute (polifenoli antiossidanti ed antinfiammatori, sostanze vasodilatatrici come vitamina E, niacina, potassio e magnesio). Sulla base delle evidenze attuali, è possibile concludere che il consumo giornaliero di 3-5 tazzine di caffè, pur potendo indurre lievi e transitori modificazioni della pressione arteriosa, sembra avere un bilancio finale positivo, riducendo in maniera significativa, secondo alcuni studi, l'incidenza e la mortalità per malattie cardiovascolari e addirittura la mortalità per tutte le cause. •



Approccio pratico alle infezioni dei dispositivi cardiaci impiantabili

Dall'1% al 4% delle procedure di impianto di dispositivi cardiaci elettronici, quali pacemaker e defibrillatori, sono gravate da complicanze di tipo infettivo. La rassegna di *Martina Nesti et al.* riassume le principali misure volte a prevenire le infezioni nei pazienti portatori di dispositivi impiantabili, le indagini diagnostiche e l'approccio terapeutico più appropriato per la gestione di queste complicanze. Dal punto di vista della prevenzione vengono

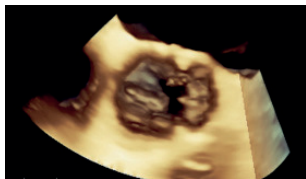riportate le misure da mettere in atto prima dell'impianto al fine di eliminare i fattori di rischio modificabili, le misure intra-procedurali e le raccomandazioni da seguire dopo l'impianto. Dal punto di vista diagnostico viene sottolineata la necessità di distinguere le infezioni della cute dalle infezioni della tasca e dalle infezioni dei dispositivi, poiché ognuno di questi contesti richiede un differente approccio terapeutico. L'espianto del dispositivo è indicato sia in caso di infezione isolata della tasca che in caso di infezione sistemica,

> RASSEGNE

ma la durata dell'antibiotico terapia dovrà essere maggiore nel caso di infezione sistemica. Altro aspetto particolarmente

delicato sottolineato in questa rassegna è la necessità di un'accurata rivalutazione dell'indicazione ad eventuale reimpianto. •

CASO CLINICO

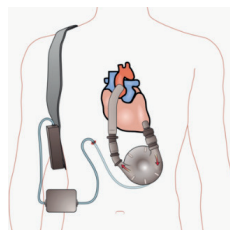


Gli emboli settici dell'endocardite infettiva

Una delle complicanze più temute dell'endocardite infettiva è l'embolizzazione, che frequentemente coinvolge l'encefalo, il fegato e la milza. Talvolta si verifica a livello dell'albero coronarico dando luogo a sindromi coronariche acute gravate da un alto rischio di insufficienza cardiaca e di mortalità. *Fulvio Cacciapuoti et al.* presentano il caso clinico di un uomo di 47 anni giunto in Pronto soccorso con infarto miocardico antero-settale da occlusione del ramo interventricolare anteriore, che si rivelerà secondaria ad un embolo settico a partenza da endocardite infettiva della valvola aortica con emocolture

e colture sul tromboaspirato positive per *Haemophilus influenzae*. Non vengono documentate altre lesioni coronariche. Il caso clinico presentato è particolarmente interessante perché nelle attuali linee guida non sono riportate indicazioni specifiche per questa tipologia di infarto del miocardio. La terapia trombolitica e la rivascolarizzazione percutanea possono dare luogo a complicanze emorragiche. Le decisioni terapeutiche vengono quindi affidate ad un Heart Team costituito dal cardiologo clinico, dal cardiologo emodinamista, dal cardiologo ecocardiografista, dall'infettivologo e dal cardiocirurgo. •

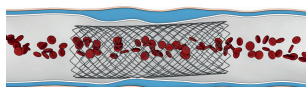
POSITION PAPER



Position paper ANMCO sul percorso assistenziale del paziente con scompenso cardiaco avanzato

Nelle ultime linee guida europee sullo scompenso cardiaco per la prima volta viene dedicato uno spazio specifico allo scompenso avanzato, con l'evidenza di raccomandazioni di classe IC riservate ai trattamenti di supporto meccanico cardiocircolatorio. Appare quindi tempestiva e opportuna la stesura del position paper ANMCO, coordinato da *Massimo Iacoviello*, che affronta le articolate e indubbiamente complesse fasi del percorso assistenziale del paziente con insufficienza cardiaca

avanzata candidabile a trapianto/assistenza ventricolare meccanica, fornendoci un chiaro e analitico strumento di aggiornamento e approfondimento, indispensabile ad un'appropriata gestione di questa severa condizione clinica. Vengono in particolare definite le modalità necessarie ad un rapido riconoscimento e, soprattutto, viene ribadita la prioritaria e precoce condivisione del paziente a centri di riferimento per lo scompenso avanzato, passaggio cruciale per avviare specifici programmi terapeutici potenzialmente capaci di incidere sulla prognosi a distanza di questa severa forma di scompenso cardiaco. •



Triplice o duplice terapia? Il position paper ANMCO

In questo numero del Giornale, *Leonardo De Luca et al.* firmano il position paper ANMCO sul trattamento antitrombotico nei pazienti con fibrillazione atriale e sindromi coronariche acute o croniche sottoposti ad angioplastica coronarica con impianto di stent. Si tratta di un argomento estremamente dibattuto negli ultimi anni ed oggetto di frequenti update di raccomandazioni delle linee guida e documenti internazionali nonché di alcuni trial clinici randomizzati specificamente condotti in questo contesto con l'impiego degli anticoagulanti orali diretti. Nel position paper ANMCO si passano in rassegna le

evidenze disponibili derivanti da studi clinici randomizzati ed osservazionali che hanno portato alle recenti linee guida internazionali, e si propone una flow-chart per la difficile scelta del trattamento antitrombotico nei pazienti con fibrillazione atriale sottoposti o meno a stenting coronarico. Al di là degli indirizzi generali sulla gestione di questi pazienti, si considerano poi alcuni particolari sottogruppi di pazienti come gli anziani, i soggetti con insufficienza renale severa o in trattamento dialitico, con trombosi venosa profonda, trombosi in ventricolo sinistro o fibrillazione atriale di nuova insorgenza, in cui il trattamento deve essere ancora più accorto e personalizzato. •

IMAGING INTEGRATO
online only



Tromboembolia polmonare e imaging multimodale: work-up diagnostico

Partendo dal sospetto clinico e dall'ECG, vengono utilizzate in modo sequenziale diverse metodiche di imaging

cardiovascolare, evidenziando per ciascuna di esse i pro, i contro e il valore aggiunto nello specifico caso clinico, fino a giungere alla diagnosi corretta e al trattamento più appropriato. •